

Lymphangite carcinomateuse pulmonaire

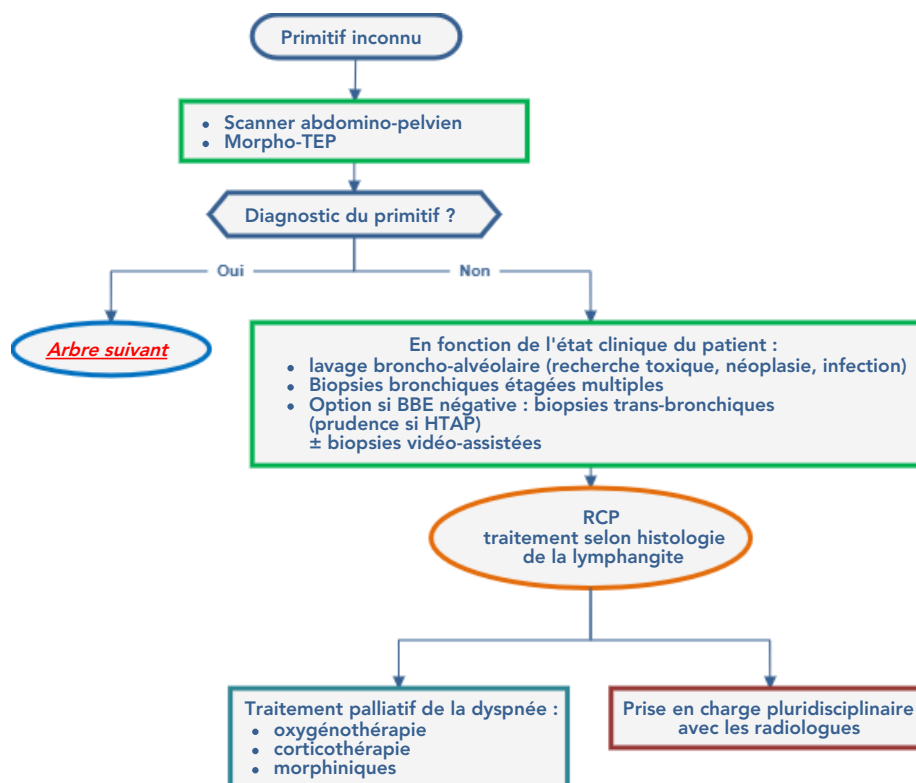
Cette référence de bonnes pratiques cliniques, dont l'utilisation s'effectue sur le fondement des principes déontologiques d'exercice personnel de la médecine, a été élaborée par un groupe de travail pluridisciplinaire de professionnels de santé des réseaux régionaux de cancérologie de Bourgogne-Franche-Comté (**OncoBFC**), du Grand Est (**NEON**) et d'Île-de-France (**ONCORIF**), en tenant compte des recommandations et réglementations nationales, conformément aux données acquises de la science au 16 juillet 2022.

1. Généralités

- Cette référence présente les principes de prise en charge des **lymphangites carcinomateuses pulmonaires**.
- La lymphangite carcinomateuse peut être **révélatrice** du cancer :
 - rarement unilatérale.
 - recherche du primitif : scanner abdomino-pelvien et morphoTEP
 - diagnostic histologique : par LBA (*lavage bronchoalvéolaire*) et biopsies transbronchiques.
On peut être amené à recommander une biopsie chirurgicale vidéo-assistée, en particulier en cas d'HTAP (*hypertension de l'artère pulmonaire*) qui expose à des risques potentiels en cas de biopsie transbronchique.
- Si le cancer **primitif** est antérieurement connu, il peut y avoir discussion diagnostique avec d'autres étiologies d'images diffuses (cause infectieuse, cardiaque, pneumocystose ou toxicité des anti-mitotiques). La discussion avec les spécialistes de radiologie est nécessaire et, dans le doute, il y a une place pour une preuve histologique des lésions pulmonaires.

2. Arbres de décision

2.1. Primitif inconnu



2.2. Primitif connu

