

# Vagin

Ce référentiel, dont l'utilisation s'effectue sur le fondement des principes déontologiques d'exercice personnel de la médecine, a été élaboré par un groupe de travail pluridisciplinaire de professionnels des Réseaux Régionaux de Cancérologie Bourgogne - Franche-Comté (**ONCOBFC**) et Grand Est (**RRCGE**), en tenant compte des recommandations nationales, et conformément aux données acquises de la science au **24 janvier 2020**.

## 1. Généralités

- Les cancers **primitifs du vagin sont rares** et représentent **moins de 1 % des cancers gynécologiques**. Il y a peu d'études disponibles.
- Il faut distinguer les cancers du vagin de la femme adulte des cancers du vagin survenant chez **l'enfant et l'adolescente** qui sont essentiellement des **sarcomes et des adénocarcinomes à cellules claires dont ceux en relation avec la prise de DISTILBENE® par la mère pendant la grossesse**. Ces adénocarcinomes font l'objet d'un enregistrement.
- Pour affirmer le **caractère primitif du cancer du vagin chez la femme adulte**, il faut que les conditions suivantes soient réunies :
  - lorsque l'utérus est en place, le col doit être sain
  - si une hystérectomie a été réalisée pour tumeur dans les 5 ans précédant le diagnostic de la tumeur du vagin, l'histologie de la tumeur du vagin doit être différente de celle de la tumeur utérine.
- Les tumeurs du vagin de la femme adulte surviennent le plus souvent chez des **patientes âgées**, caractéristique limitant les possibilités thérapeutiques (pic d'incidence entre 60 et 70 ans).
- Les formes HPV positives (surtout HPV 16) seraient de meilleur pronostic.
- Ce chapitre concerne le **carcinome épidermoïde du vagin**.
- En cas de localisation au niveau du tiers supérieur du vagin, l'histoire naturelle de la maladie s'apparente à celle d'un [cancer du col de l'utérus](#).
- En cas de localisation au niveau du tiers inférieur du vagin : l'histoire naturelle de la maladie s'apparente à celle d'un [cancer du canal anal](#).

## 2. Bilan initial

- Dans le cadre des carcinomes épidermoïdes du vagin, le **bilan pré-thérapeutique** comporte :
  - **examen gynécologique complet**  
(si besoin sous anesthésie générale et dans la mesure du possible réalisé conjointement par le chirurgien et le radiothérapeute) avec :
    - frottis cervical et biopsies si nécessaire
    - biopsies profondes qui aident à apprécier le degré d'infiltration tumorale
    - biopsies étagées aux 3 tiers vaginaux (inférieur, moyen et supérieur) et sur toutes les parois : elles sont proposées notamment dans les lésions étendues ou avec doute sur des papillomes associés
    - localisation et mesure des lésions vaginales
    - description de l'extension de voisinage (ex : cloison recto-vaginale) de la fixation ou non à la paroi pelvienne
    - description et mesure des adénopathies inguinales
  - **cystoscopie-rectoscopie** systématiques pour les localisations antérieures et postérieures et les tumeurs à partir du stade II
  - **échographie inguinale ± ponction cytologique ou biopsie**
  - **échographie endo-vaginale et/ou endo-rectale** si possible avec Doppler pour préciser la topographie, l'infiltration et la morphologie de la lésion
  - **IRM abdomino-pelvienne injectée avec opacification vaginale (Cf. protocole)**. Le scanner abdomino-pelvien est **une option** en complément d'une IRM pelvienne injectée
  - **PET-Scan** : il est recommandé si stade  $\geq 2$ , en option pour les stades 1
  - le **dosage du marqueur SCC** est optionnel
  - **évaluation oncogériatrique**, si score G8 <14.

## 3. Classification FIGO - TNM (2018)

- Il s'agit d'une **classification clinique** des carcinomes infiltrants du vagin.
- Une tumeur étendue à l'exocol et ayant atteint l'orifice externe doit être classée comme un carcinome du **col utérin**.
- Une tumeur intéressant la vulve est classée comme un **carcinome vulvaire**.

TNM	T	FIGO	N/M
T1	Tumeur limitée au vagin	I	N0
T2	Tumeur intéressant les tissus para-vaginaux (paracervix)	II	N0
T3	Tumeur s'étendant à la paroi pelvienne	III	N0-N1
T4	Tumeur envahissant la muqueuse de la vessie ou du rectum et/ou s'étendant au-delà du petit bassin (la présence d'un œdème bulleux n'est pas un signe suffisant pour classer une tumeur en T4)	IV A (T4)	Tous N M0
M1	Métastases à distance	IV B	M1
<b>N</b>	<b>Adénopathies régionales :</b> <ul style="list-style-type: none"> <li>• Deux tiers supérieurs du vagin : ganglions pelviens (incluant les ganglions obturateurs, iliaques internes (hypogastriques), iliaques externes et les ganglions pelviens sans précision)</li> <li>• Tiers inférieur du vagin : ganglions inguinaux et fémoraux</li> </ul>		
NX	Renseignements insuffisants pour classer l'atteinte des ganglions lymphatiques régionaux		
N0	Pas de signe d'envahissement ganglionnaire		
N1	Envahissement des ganglions lymphatiques régionaux		
<b>M</b>	<b>Métastases à distance</b>		
MX	Renseignements insuffisants pour classer les métastases à distance		
M0	Pas de métastase à distance		
M1	Métastases à distance		

## 4. Anatomico-pathologie

- Le compte-rendu anatomico-pathologique de la pièce opératoire doit comporter :
  - la taille tumorale (dimensions)
  - le type histologique - différenciation
  - le degré d'infiltration : mesure de la pénétration tumorale
  - les limites de la pièce avec marge minimale en mm
  - les emboles lymphatiques
  - le nombre de ganglions prélevés et envahis
  - l'effraction capsulaire ganglionnaire et la taille des plus gros ganglions.

## 5. Moyens thérapeutiques

### 5.1. Chirurgie

- Une marge saine macroscopique latérale intentionnelle au moins centimétrique lors de l'exérèse et une exérèse en pleine épaisseur sont recommandées.
- Option de chirurgie reconstructrice.

#### 5.1.1. Colpectomie partielle

- Stade I avec lésion de petite taille (<4 cm) ne dépassant pas le tiers du vagin.

#### 5.1.2. Colpectomie totale

- Stade I avec lésion  $\geq 4$  cm ou dépassant le tiers du vagin.
- Stade II et plus.
- Systématique si antécédent d'hystérectomie.

#### 5.1.3. Hystérectomie totale

- Systématique en cas de colpectomie totale ou si lésion des 2/3 supérieurs du vagin.

#### 5.1.4. Pelvectomie

- À discuter au cas par cas pour lésion localement avancée.

#### 5.1.5. Place du curage

- A discuter à partir du stade I.
- Curage pelvien si lésion des 2/3 supérieurs du vagin et inguinal si 1/3 inférieur.
- Curage lombo-aortique à discuter en cas de tumeur  $\geq 4$  cm.
- En cas de formes accessibles à une chirurgie : procédure de ganglion sentinelle en option.

## 5.2. Radiothérapie

### 5.2.1. Volumes-cibles

- GTV (volume-cible macroscopique) : il correspond à l'ensemble de la tumeur visible à l'examen clinique et à l'IRM.
- CTV (volume-cible microscopique) : il englobe le vagin en totalité, le col utérin si l'utérus est en place et les paramètres en totalité. En l'absence d'atteinte ganglionnaire patente, seuls les relais iliaques internes et externes sont inclus dans le CTV. Les ganglions inguinaux doivent être inclus en cas de tumeur du tiers inférieur du vagin.
- PTV (volume-cible prévisionnel) : une marge de 1 cm est recommandée.

### 5.2.2. Doses

- 45 à 50 Gy, 1,8 Gy à 2 Gy par fraction, 5 séances par semaine.
- Un boost de 10 à 15 Gy peut être réalisé sur une adénopathie et/ou sur les paramètres.
- Si pas de curiethérapie complémentaire, un boost en radiothérapie externe au niveau du GTV résiduel doit être réalisé (dose totale 66 à 70 Gy).

## 5.3. Curiethérapie

- Vaginale ou utéro-vaginale si lésion du 1/3 supérieur du vagin.
- Endocavitaire et/ou interstitielle en fonction de l'extension en profondeur
  - généralement la curiethérapie interstitielle est recommandée dès que l'infiltration dépasse 3 à 5 mm.
- A débit pulsé (PDR) ou technique HDR.
- Il est fortement recommandé d'utiliser une curiethérapie 3D (dosimétrie à partir d'un scanner ou d'une IRM). Les volumes-cibles proposés sont :
  - GTV : extension macroscopique au moment de la curie (examen clinique + IRM)
  - « CTV HR » (haut risque) : GTV + extensions extravaginales présumées (zones grisées à l'IRM)
  - « CTV RI » (risque intermédiaire) : « CTV HR » + zones d'extension initiale avant traitement.
- Dose : 70 à 75 Gy si curiethérapie seule ou 25 à 30 Gy en complément de la RTE au minimum.

## 5.4. Chimiothérapie

- **Concomitante** :
  - à discuter par analogie avec le col utérin ou le canal anal (pas de niveau de preuve 1)
  - recommandation : cisplatine 40 mg/m<sup>2</sup> hebdomadaire (à adapter à la fonction rénale).
- **Métastatique** :
  - pas de standard
  - recommandation : sels de platine seuls ou en association (topotécan ou paclitaxel).

Dans la mesure du possible, inclure les patientes dans les **essais thérapeutiques**.

## 6. Conduites thérapeutiques

- La présentation du **dossier en RCP** est un préalable à toute décision thérapeutique.
- Un **examen conjoint (chirurgien référent + radiothérapeute)** sous anesthésie générale est un préalable pertinent avant présentation en RCP.
- La prise en charge est par analogie :
  - semblable à celle d'une **tumeur du col utérin** pour des tumeurs situées au niveau des 2/3 supérieurs du vagin
  - semblable à celle d'une **tumeur de la vulve** pour des tumeurs situées au niveau du 1/3 inférieur du vagin.

### 6.1. Carcinome in situ

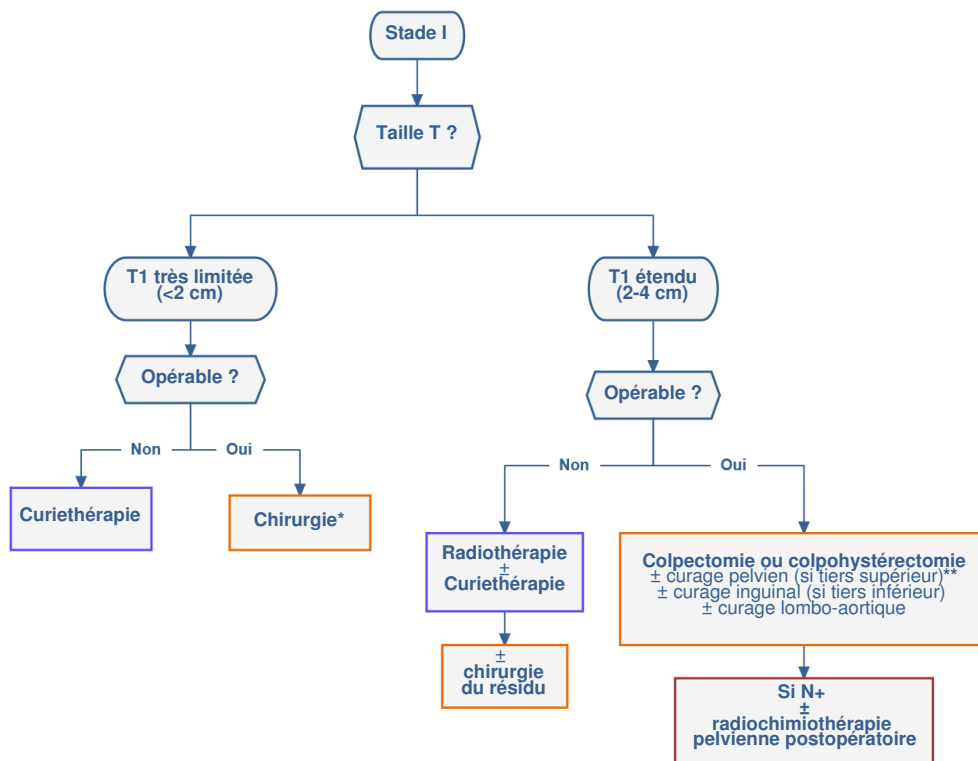
#### 6.1.1. Chirurgie

- Colpectomie partielle ou totale en fonction de l'étendue ± hystérectomie totale si l'utérus est en place surtout pour les localisations du 1/3 moyen et supérieur.

#### 6.1.2. Options

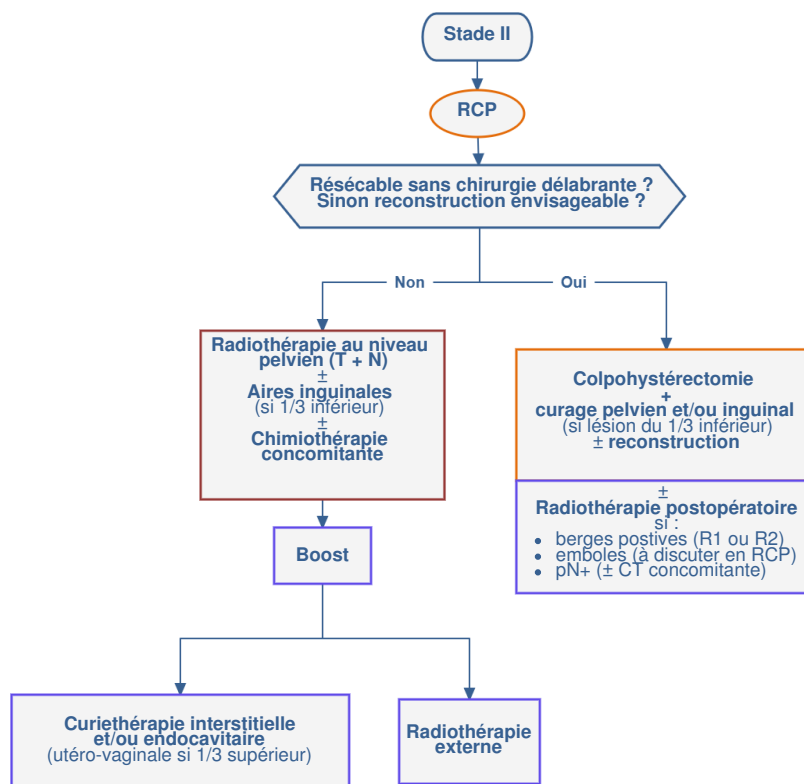
- Curiethérapie endocavitaire si inopérable.
- Vaporisation au laser.

### 6.2. Stade I

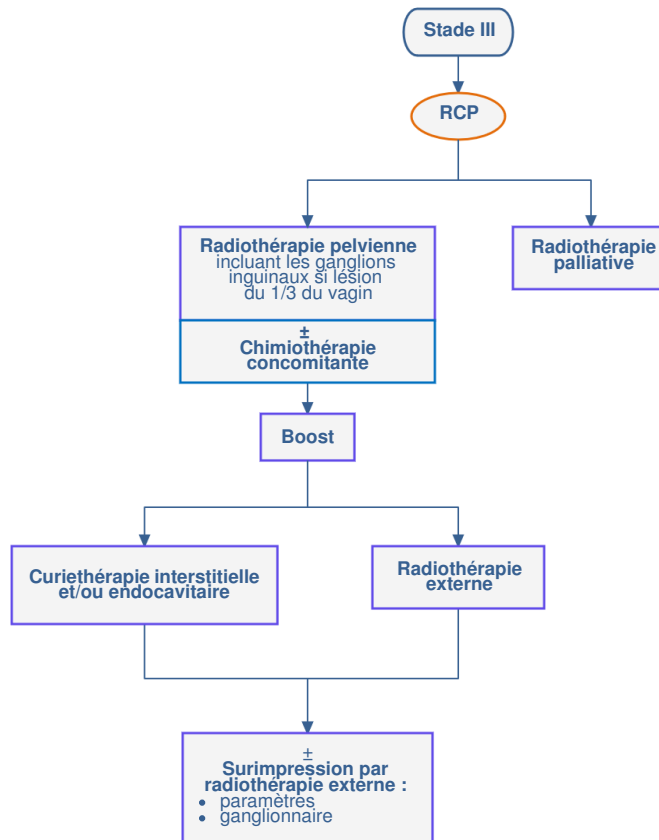


- \* Chirurgie = colpectomie partielle ou totale en fonction de l'étendue  
± hystérectomie totale  
± ganglion sentinelle  
(si l'utérus est en place surtout pour les localisations du tiers moyen ou supérieur)
- \*\* Lymphadénectomie pelvienne première optionnelle

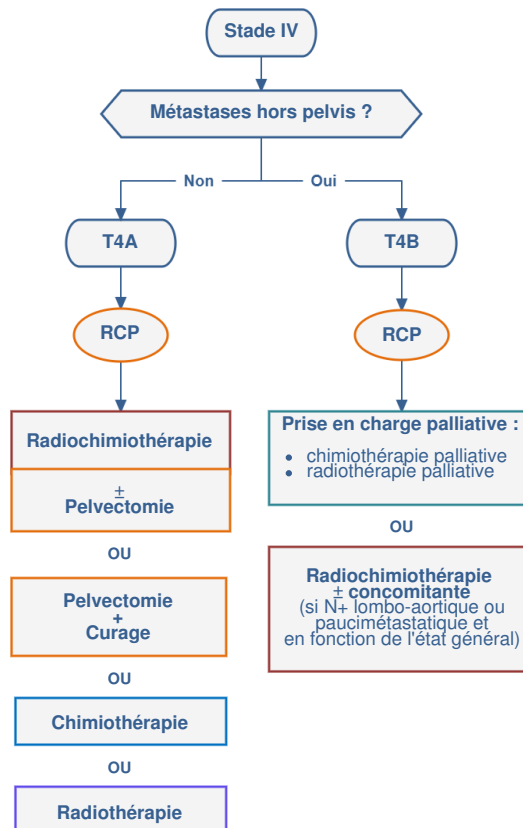
### 6.3. Stade II



### 6.4. Stade III



## 6.5. Stade IV



## 7. Surveillance

- **Touchers pelviens et surveillance ganglionnaire :**
  - tous les 4 mois les 2 premières années
  - puis 2 fois par an pendant les 3 années suivantes
  - puis 1 fois par an.
- Pas de cytologie systématique. Si doute, biopsie orientée.

- L'existence d'une symphyse vaginale post-thérapeutique peut rendre utile la réalisation d'une surveillance annuelle par **imagerie** (IRM).

## 8. Prise en charge des mélanomes vulvaires et vaginaux

- [Accès au référentiel](#).

## 9. Protocole IRM

- Gel endo-vaginal
- 3 plans T2 petit champ, coupes fines, hautes résolutions couvrant vulve et vagin
- Axial T2, ganglions comprenant les creux inguinaux et remontant jusqu'aux veines rénales
- Injection de gadolinium dynamique axiale
- Diffusion et acquisition dynamique.

## 10. Essais cliniques

Mises à jour via le site **HECTOR** (Hébergement des essais cliniques et thérapeutiques en oncologie régional) :



- **STRONG** : étude de phase 3 randomisée visant à évaluer la sécurité d'emploi, la tolérance et l'efficacité du durvalumab à dose fixe associé au trémélimumab ou au durvalumab en monothérapie chez des patients ayant des tumeurs solides avancées.
  - Status : Clos aux inclusions (17-04-2017 - 26-03-2023)
  - Promoteur : AstraZeneca