

Mélanomes vulvaires et vaginaux

Ce référentiel, dont l'utilisation s'effectue sur le fondement des principes déontologiques d'exercice personnel de la médecine, a été élaboré par un groupe de travail pluridisciplinaire de professionnels des Réseaux Régionaux de Cancérologie Bourgogne - Franche-Comté (**ONCOBFC**) et Grand Est (**RRCGE**), en tenant compte des recommandations nationales, et conformément aux données acquises de la science au **24 janvier 2020**.

Ce chapitre est basé sur des avis d'experts (niveaux de preuve faibles) en raison de la rareté de ces pathologies.

1. Généralités

- **Tumeurs rares** de pronostic plus péjoratif que les mélanomes cutanés en raison :
 - du retard fréquent de diagnostic
 - de la richesse du réseau lymphatique pelvien.
- Une **attitude de recours** intégrant les compétences d'organe à celles d'une réunion de concertation pluridisciplinaire des tumeurs cutanées est conseillée compte tenu :
 - des particularités anatomiques
 - de l'agressivité de ces atteintes muqueuses
 - de l'absence de traitement standardisé.

2. Epidémiologie

2.1. Mélanome vulvaire

(Boer, 2019)

- Second cancer de la vulve après le carcinome épidermoïde.
- 3 à 7 % des mélanomes de la femme sont localisés à la vulve.
- Mauvais pronostic : survie à 5 ans variant entre 10 et 63 % (moyenne 36 %) plus faible que le mélanome cutané (entre 72 et 81 %) et le carcinome épidermoïde vulvaire (72 %).
- Âge moyen au diagnostic 61.6 ans.
- Localisations : clitoris, grandes lèvres suivi des petites lèvres et zone péri-urétrale.
- Origine caucasienne majoritaire.
- Symptômes les plus fréquents : prurit, nodule, saignement.

2.2. Mélanome vaginal

(Gadducci, 2019 ; Vaysse, 2013 ; Mihajlovic, 2012)

- Moins de 4 % des cancers du vagin.
- Moins de 1 % des mélanomes sont localisés au vagin.
- Localisation : tiers distal du vagin (58 %), paroi antérieure (45 %).
- Âge au diagnostic : 60-70 ans.
- Survie à 5 ans : 5 à 25 %.
- Symptômes les plus fréquents : saignement, masse pelvienne.

3. Bilans initial et d'extension

(Tan, 2019)

- Examen gynécologique complet avec schéma de la lésion en particulier pour la vulve.
- Examen cutané muqueux et ganglionnaire à la recherche d'autres localisations de mélanome.
- Exérèse complète de la lésion sans marge si le geste n'est pas délabrant ; à défaut biopsie pour la zone la plus pigmentée ou la plus infiltrée ou la plus épaisse pour l'obtention d'un diagnostic fiable.
(Si possible, référer la patiente pour examen en microscopie confocale de la lésion pour biopsies des zones les plus suspectes).
- Une discussion en RCP évaluant les bénéfices et les risques est indispensable avant toute décision de chirurgie potentiellement mutilante.
- **Mélanomes *in situ***
 - Pas de bilan d'extension.
- **Mélanomes vulvaires (indice de Breslow ≤ 1 mm, non ulcérés)**
 - Echographie ganglionnaire inguinale bilatérale.
- **Mélanomes vulvaires (indice de Breslow >1 mm ou ≤ 1 mm et ulcérés) et mélanomes du vagin.**
 - Echographie des aires ganglionnaires inguinales bilatérales.
 - IRM lombo-pelvienne
 - TDM ou IRM cérébrale et thoraco-abdomino-pelvienne.

- PET-Scan à discuter au cas par cas.

4. Classification

(Kanaki, 2019)

- Ne pas appliquer la classification TNM FIGO
- Le pronostic des mélanomes dépend :
 - de l'épaisseur de la tumeur selon l'indice de Breslow ++
 - de l'ulcération
 - et du statut ganglionnaire.
- On utilisera la **classification AJCC 8^{ème} édition (2018) des mélanomes cutanés** (Gershenwald, 2017) en prenant en compte :
 - l'indice de Breslow
 - l'ulcération tumorale
 - l'atteinte ganglionnaire régionale ou métastatique en transit/satellite
 - l'atteinte secondaire cutanée/ganglionnaire à distance
 - le taux de LDH
 - l'atteinte métastatique au niveau pulmonaire, du système nerveux central ou d'autres sites.

Catégorie T	Epaisseur	Ulcération
T1	≤ 1,0 mm	
T1a	<0,8 mm	Sans ulcération
T1b	<0,8 mm	Avec ulcération
	0,8 - 1 mm	Avec ou sans ulcération
T2	>1,0 - 2,0 mm	
T2a	>1,0 - 2,0 mm	Sans ulcération
T2b	>1,0 - 2,0 mm	Avec ulcération
T3	>2,0 - 4,0 mm	
T3a	>2,0 - 4,0 mm	Sans ulcération
T3b	>2,0 - 4,0 mm	Avec ulcération
T4	>4,0 mm	
T4a	>4,0 mm	Sans ulcération
T4b	>4,0 mm	Avec ulcération
Catégorie N	Nombre de ganglions régionaux atteints	Présence de métastases en transit, satellites ou microsattellites
N1	1 ganglion atteint ou présence de métastases en transit, satellites ou microsattellites	
N1a	1 ganglion (atteinte occulte (biopsie du ganglion sentinelle...))	Non
N1b	1 ganglion détecté cliniquement	Non
N1c	Absence d'atteinte ganglionnaire	Oui
N2	2-3 ganglions atteints ou présence de métastases en transit, satellites ou microsattellites	
N2a	2-3 ganglions (atteinte occulte (biopsie du ganglion sentinelle...))	Non
N2b	2-3 ganglions ; au moins 1 détecté cliniquement	Non
N2c	1 ganglion ; atteinte occulte ou détecté cliniquement	Oui
N3	≥ 4 ganglions atteints ou présence de métastases en transit, satellites ou microsattellites et ≥ 2 ganglions atteints ou présence de ganglions adhérents	
N3a	≥ 4 ganglions ; atteinte occulte (atteinte occulte (biopsie du ganglion sentinelle...))	Non
N3b	≥ 4 ganglions ; au moins 1 détecté cliniquement ou présence de ganglions adhérents	Non
N3c	≥ 2 ganglions ; atteinte occulte ou détectée cliniquement et/ou présence de ganglions adhérents	Oui
Catégorie M	Site anatomique	Niveau de LDH
M1	Présence de métastases à distance	

M1a(0)	Métastases cutanées, tissus mous (incluant musculaires) et/ou ganglions non régionaux	Normal
M1a(1)		Elevé
M1b(0)	Métastases pulmonaires avec ou sans métastases aux sites anatomiques M1a	Normal
M1b(1)		Elevé
M1c(0)	Métastases viscérales (sauf du système nerveux central) avec ou sans atteinte des sites anatomiques de M1a et M1b	Normal
M1c(1)		Elevé
M1d(0)	Métastases système nerveux central avec ou sans atteinte des sites anatomiques de M1a, M1b et M1c	Normal
M1d(1)		Elevé

5. Anatomo-pathologie

(Hou 2017 ; Omholt, 2011)

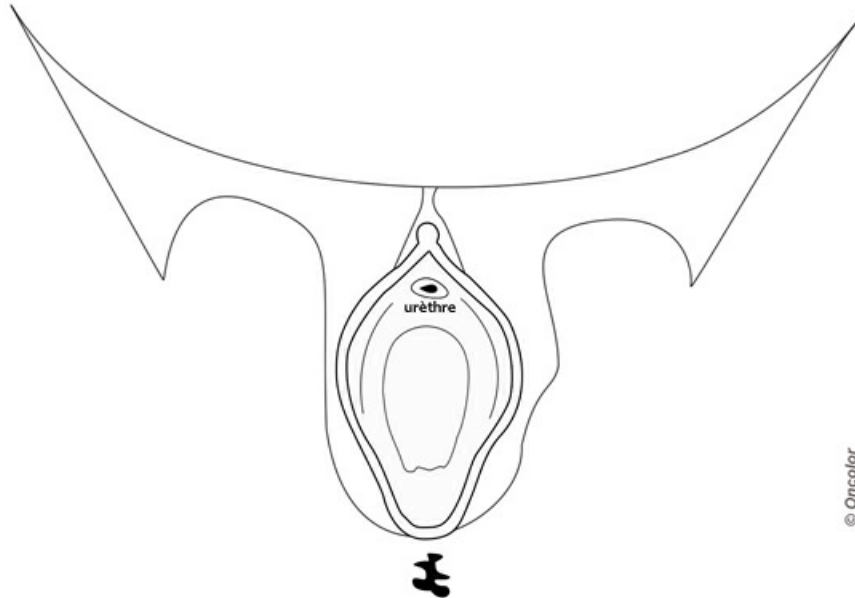
- En cas de métastases, la recherche de mutations BRAF, c-KIT et NRAS est indispensable et urgente.
- En l'absence de métastase, cette recherche de mutation est à demander en cas de mélanome à risque métastatique.
- L'analyse d'exomes par séquençage à haut débit est à discuter en cas d'impasse thérapeutique.

6. Eléments minimums requis pour présentation en RCP

- **En l'absence de traitement standardisé, le dossier devra être présenté à la fois en RCP de gynécologie et d'onco-dermatologie** en décrivant :
 - la taille du mélanome (en particulier pour les mélanomes du vagin)
 - sa localisation avec [schéma \(cf. ci-dessous\)](#) et photographies
 - le statut ganglionnaire clinique
 - le compte-rendu détaillé de l'analyse histologique :
 - type histologique
 - épaisseur tumorale ou indice de Breslow
 - présence ou non d'une ulcération
 - existence ou non de signe de régression
 - index mitotique
 - marge macroscopique de résection
 - le résultat de l'exploration ganglionnaire et du bilan d'extension
 - la preuve d'absence d'autres localisations du mélanome
 - le statut oncogériatrique (score G8) de la patiente
 - le résultat du génotypage BRAF, NRAS, c-KIT s'ils ont été réalisés.

6.1. Schéma de la vulve

- Un schéma de la lésion et des aires ganglionnaires doit être réalisé.
Vous pouvez télécharger ce [schéma](#) à un plus grand format en PDF.



D'après « Techniques chirurgicales - Gynécologie, EMC, 41-890, Leblanc E., Narducci F., Boukerrou M., Querleu D., Chirurgie du cancer de la vulve. 2007 Elsevier Masson SAS. Tous droits réservés. »

7. Traitement

- Il est nécessaire de s'assurer de la négativité du bilan d'extension avant d'envisager une chirurgie qui sera parfois mutilante. En cas de doute sur une éventuelle localisation secondaire, compléter le bilan paraclinique (TEP scanner par exemple) ou reprogrammer un bilan d'extension afin de juger de l'éventuelle évolutivité de lésions douteuses.

7.1. Chirurgie

7.1.1. Mélanomes vulvaires

- Exérèse locale large à privilégier par rapport à une vulvectomie radicale (pas de différence de survie) (Pivra, 2012 ; Synasac, 2019).

7.1.1.1. Marges d'exérèse

(Piura, 2012)

- **Marges latérales** : pas de différence en termes de survie si les marges latérales d'exérèse sont supérieures ou inférieures à 2 cm
 - mélanome *in situ* : marges latérales macroscopiques de 0,5 cm
 - indice de Breslow ≤ 1 mm : marges latérales macroscopiques de 1 cm
 - indice de Breslow >1 mm : marges latérales macroscopiques de 1 à 2 cm en fonction des possibilités anatomiques
 - il n'est pas utile de réaliser des marges supérieures à 2 cm.
- **Marges profondes** (exérèse vulvaire en pleine épaisseur) :
 - au moins 1 cm par rapport à la profondeur tumorale : entre le tissu adipeux sous-cutané et le fascia quelle que soit l'épaisseur tumorale.

7.1.1.2. Recherche et analyse du ganglion sentinelle

(Falk delgado, 2019 ; Guillot, 2019)

- Elle est **optionnelle** mais **doit être encouragée** si un traitement adjuvant est envisagé pour la patiente.
- Elle ne doit être envisagée que si l'épaisseur tumorale selon l'**indice de Breslow est supérieure à 1 mm (ou <1 mm ulcéré) et en l'absence de ganglion suspect au bilan d'extension.**
- Il est recommandé d'utiliser une **méthode de détection combinée** (méthode colorimétrique et méthode isotopique) ou vert d'indocyanine, par injection intradermique de part et d'autre du site tumoral, en l'absence d'antécédent allergique (Piura, 2012).
- Par analogie au référentiel de prise en charge du mélanome cutané de stade III
 - En cas d'atteinte ganglionnaire micrométastatique : un curage complémentaire n'est plus recommandé
 - En cas de métastase ganglionnaire avec envahissement ganglionnaire macroscopique : discuter un curage inguino-crural.

7.1.2. Mélanomes du vagin

- Selon la localisation anatomique et les possibilités techniques : exérèse large conservatrice avec analyse du ganglion sentinelle.

- En l'absence de possibilité d'exérèse conservatrice ou en cas de mélanome jugé "inopérable" (caractère délabrant de la chirurgie sans bénéfice sur l'absence de récurrence locale/à distance) : préférer un traitement médical et/ou radiothérapie en première intention.

7.1.3. Métastases ganglionnaires régionales (stade III)

- En cas d'atteinte ganglionnaire micrométastatique, ne pas réaliser de curage mais proposer un traitement adjuvant en RCP d'onco-dermatologie.
- En cas d'atteinte ganglionnaire macroscopique locorégionale isolée (bilan d'extension négatif), la réalisation d'un curage ganglionnaire inguino-crural doit être considérée en RCP. Ensuite, un traitement adjuvant médical ou une radiothérapie pourra être proposé.

7.2. Radiothérapie

- Après discussion en RCP, au cas par cas, il peut être envisagé :
 - une radiothérapie pelvienne et/ou curiethérapie postopératoire lors des traitements conservateurs des mélanomes du vagin
 - une radiothérapie adjuvante ganglionnaire en présence de facteurs de risque de récurrence importants (nombre de ganglions atteints, rupture capsulaire)
 - une radiothérapie pelvienne exclusive pour les patientes non opérables ± associée à un traitement médical (immunothérapie)
 - une radiothérapie palliative à visée tumorostatique/antalgique/hémostatique en cas de mélanome évolué ou métastatique.

7.3. Traitements médicaux

- La décision de traitement médical relève d'une analyse en recours en **RCP oncodermatologie**.
- **La recherche des mutations BRAF, c-Kit, NRAS est indispensable** : les mutations les plus fréquemment retrouvées pour les mélanomes de la sphère génitale concernent le gène c-Kit (15 à 35 %) et le gène NRAS (<5 %) ; les mutations du gène BRAF sont plus rares (<5 %) (Curtin, 2005 ; Hou, 2017).
- **Mélanomes stades III opérés** : en cas d'atteinte ganglionnaire réséquée, qu'elle soit micro ou macrométastatique, un traitement adjuvant peut être proposé : immunothérapie (AMM 2019) (Guillot, 2019 ; Long, 2017 ; Weber, 2017 ; Eggermont, 2018).
- **Mélanomes localement avancés ou stade III inopérables ou stade IV** : (D'Angelo, 2017 ; Guillot, 2018 ; Mignard, 2018 ; Moya-Plana, 2019)
 - selon la disponibilité des essais thérapeutiques et le profil de la patiente : discuter de l'inclusion dans un essai thérapeutique
 - l'association d'un anti-PD1 et d'un anti-CTLA4 (nivolumab et ipilimumab) peut être proposée en 1^{ère} ligne chez des patientes en bon état général et sans comorbidité lourde
 - un traitement par immunothérapie anti-PD1 seul peut être proposé dans tous les cas
 - un traitement par thérapie ciblée anti-BRAF + anti-MEK peut être proposé en cas de présence d'une mutation activatrice de BRAF
 - une thérapie ciblée par inhibiteurs de c-Kit peut se discuter en RCP moléculaire en cas de mutation c-Kit (proposition hors AMM)
 - la chimiothérapie cytotoxique (dacarbazine, fotémustine) garde une place modeste en situation palliative, après échec des traitements décrits ci-dessus
 - un séquençage d'exomes (kit NGS) peut être proposé en situation d'impasse thérapeutique.

8. Surveillance

(Guillot, 2017)

- **Mélanome de faible épaisseur, Breslow ≤ 1 mm** : surveillance clinique gynécologique, cutanée et ganglionnaire semestrielle pendant 3 ans puis annuelle à vie.
- **Mélanome de plus mauvais pronostic (Breslow >1 mm, localisation ganglionnaire)** :
 - surveillance clinique gynécologique, cutanée et ganglionnaire trimestrielle pendant 3 à 5 ans puis annuelle à vie
 - échographie des aires ganglionnaires, optionnelle tous les 3 à 6 mois pendant 3 ans
 - examens d'imagerie complémentaire (IRM pelvienne, TDM corps entier ou PET-Scan, IRM cérébrale) au cours des 3 premières années à discuter au cas par cas pour les tumeurs à haut risque évolutif.

9. Essais cliniques

Mises à jour via le site HECTOR (Hébergement des essais cliniques et thérapeutiques en oncologie régional) :



- **GASVERT** : [Fiabilité de l'utilisation du vert d'indocyanine dans l'évaluation du ganglion sentinelle en chirurgie cancérologique.](#)
 - Status : Ouvert (29-11-2017 - 29-11-2020)
 - Promoteur : Institut de Cancérologie de Lorraine

10. Bibliographie

- Boer FL, Ten Eikelder MLG, Kapiteijn EH, Creutzberg CL *et al.*
Vulvar malignant melanoma: Pathogenesis, clinical behaviour and management: Review of the literature.
[Cancer Treat Rev. 2019 ;73:91-103.](#)
- Curtin JA, Fridlyand J, Kageshita T, Patel HN *et al.*
Distinct sets of genetic alterations in melanoma.
[N Engl J Med. 2005;353:2135-47.](#)
- D'Angelo SP, Larkin J, Sosman JA, Lebbé C *et al.*
Efficacy and Safety of Nivolumab Alone or in Combination With Ipilimumab in Patients With Mucosal Melanoma: A Pooled Analysis.
[J Clin Oncol. 2017 ;35:226-235.](#)
- Eggermont AMM, Blank CU, Mandala M, Long GV *et al.*
Adjuvant Pembrolizumab versus Placebo in Resected Stage III Melanoma.
[N Engl J Med. 2018 ;378:1789-1801.](#)
- Falk Delgado A, Zomporodi S, Falk Delgado A.
Sentinel Lymph Node Biopsy and Complete Lymph Node Dissection for Melanoma.
[Curr Oncol Rep. 2019 ;21:54](#)
- Gadducci A, Carinelli S, Guerrieri ME, Aletti GD.
Melanoma of the lower genital tract: Prognostic factors and treatment modalities.
[Gynecol Oncol. 2018;150:180-189.](#)
- Gershenwald JE, Scolyer RA, Hess KR, Sondak VK *et al.*
Melanoma staging: Evidence-based changes in the American Joint Committee on Cancer eighth edition cancer staging manual.
[CA Cancer J Clin. 2017 ;67:472-492.](#)
- Guillot B, Dalac S, Denis MG, Dupuy A *et al.*
French updated recommendations in Stage I to III melanoma treatment and management.
[J Eur Acad Dermatol Venereol. 2017 ;31:594-602.](#)
- Guillot B, Charles J, Jeudy G, Cupissol D *et al.*
Treatment of patients with inoperable stage III or stage IV melanoma. Société française de dermatologie
[Ann Dermatol Venereol. 2018 ;145:413-422](#)
- Guillot B, Dupuy A, Pracht M, Jeudy G *et al.*
New guidelines for stage III melanoma (the French Cutaneous Oncology Group)
[Ann Dermatol Venereol. 2019 ;146:204-214.](#)
- Hou JY, Baptiste C, Hombalegowda RB, Tergas AI *et al.*
Vulvar and vaginal melanoma: A unique subclass of mucosal melanoma based on a comprehensive molecular analysis of 51 cases compared with 2253 cases of nongynecologic melanoma.
[Cancer. 2017 ;123:1333-1344.](#)
- Kanaki T, Stang A, Gutzmer R, Zimmer L *et al.*
Impact of American Joint Committee on Cancer 8th edition classification on staging and survival of patients with melanoma.

- Long GV, Hauschild A, Santinami M, Atkinson V.
Adjuvant Dabrafenib plus Trametinib in Stage III BRAF-Mutated Melanoma.
[N Engl J Med. 2017 ;377:1813-1823.](#)
- Mignard C, Deschamps Huvier A, Gillibert A, Duval Modeste AB *et al.*
Efficacy of Immunotherapy in Patients with Metastatic Mucosal or Uveal Melanoma
[J Oncol. 2018 ;2018:1908065.](#)
- Moya-Plana A, Herrera Gómez RG, Rossoni C, Dercle L *et al.*
Evaluation of the efficacy of immunotherapy for non-resectable mucosal melanoma.
[Cancer Immunol Immunother. 2019 ;68:1171-1178.](#)
- Mihajlovic M, Vlajkovic S, Jovanovic P, Stefanovic V.
Primary mucosal melanomas: a comprehensive review.
[Int J Clin Exp Pathol. 2012;5:739-53.](#)
- Morton DL, Thompson JF, Cochran AJ, Mozzillo N *et al.*
Final trial report of sentinel-node biopsy versus nodal observation in melanoma.
[N Engl J Med. 2014 ;370:599-609.](#)
- Nakagawa S, Koga K, Kugu K, Tsutsumi O *et al.*
The evaluation of the sentinel node successfully conducted in a case of malignant melanoma of the vagina.
[Gynecol.Oncol, 2002, 86, 387-389.](#)
- Omholt K, Grafstrom E, Kanter-Lewensohn L, Hansson J *et al.*
KIT pathway alterations in mucosal melanomas of the vulva and other sites.
[Clin Cancer Res 2011; 17:3933–3942.](#)
- Piura B.
Management of primary melanoma of the female urogenital tract.
[Lancet Oncol 2008; 9:973–981.](#)
- Rodier JF, Janser JC, David E, Routiot T *et al.*
Radiopharmaceutical-guided surgery in primary melanoma of the vagina.
[Gynecol.Oncol, 1999,75,308-309.](#)
- Sinasac SE, Petrella TM, Rouzbahman M, Sade S *et al.*
Melanoma of the Vulva and Vagina: Surgical Management and Outcomes Based on a Clinicopathologic Review of 68 Cases.
[J Obstet Gynaecol Can. 2019 ;41:762-771.](#)
- Sugiyama VE, Chan JK, Kapp DS.
Management of melanomas of the female genital tract.
[Curr Opin Oncol 2008; 20:565–569.](#)
- Tan A, Bieber AK, Stein JA, Pomeranz MK
Diagnosis and management of vulvar cancer: A review.
[J Am Acad Dermatol. 2019 ;81:1387-1396.](#)
- Tcheung WJ, Selim MA, Herndon JE 2nd, Abernethy AP *et al.*
Clinicopathologic study of 85 cases of melanoma of the female genitalia.
[J Am Acad Dermatol. 2012;67:598-605.](#)
- Vaysse C, Pautier P, Filleron T, Maisongrosse V *et al.*
A large retrospective multicenter study of vaginal melanomas: implications for new management.
[Melanoma Res. 2013;23:138-46.](#)
- Weber J, Mandala M, Del Vecchio M, Gogas HJ *et al.*
Adjuvant Nivolumab versus Ipilimumab in Resected Stage III or IV Melanoma.
[N Engl J Med. 2017 ;377:1824-1835.](#)
- Weinberg D, Gomez-Martinez RA.
Vulvar Cancer.

